第 176 回
日耳鼻長崎県地方部会学術講演会
【プログラム・抄録集】

令和 6 年 12 月 8 日(日)10 時 00 分～

長崎大学医学部　良順会館

ご案内

【会　場】長崎大学医学部　良順会館

【連　絡】長崎大学耳鼻咽喉科学教室：095-819-7349

長崎大学病院　11 東病棟（耳鼻科病棟）：095-819-7391

【駐車場】駐車場料金は医学部駐車場を利用できますが、長崎市内の先生方はできるだけご遠慮ください。

【受　付】**会員カードによる受付**を行います。**専門医の学術集会参加単位の受付も兼ねて**おりますので、**会員カードをご持参ください。**

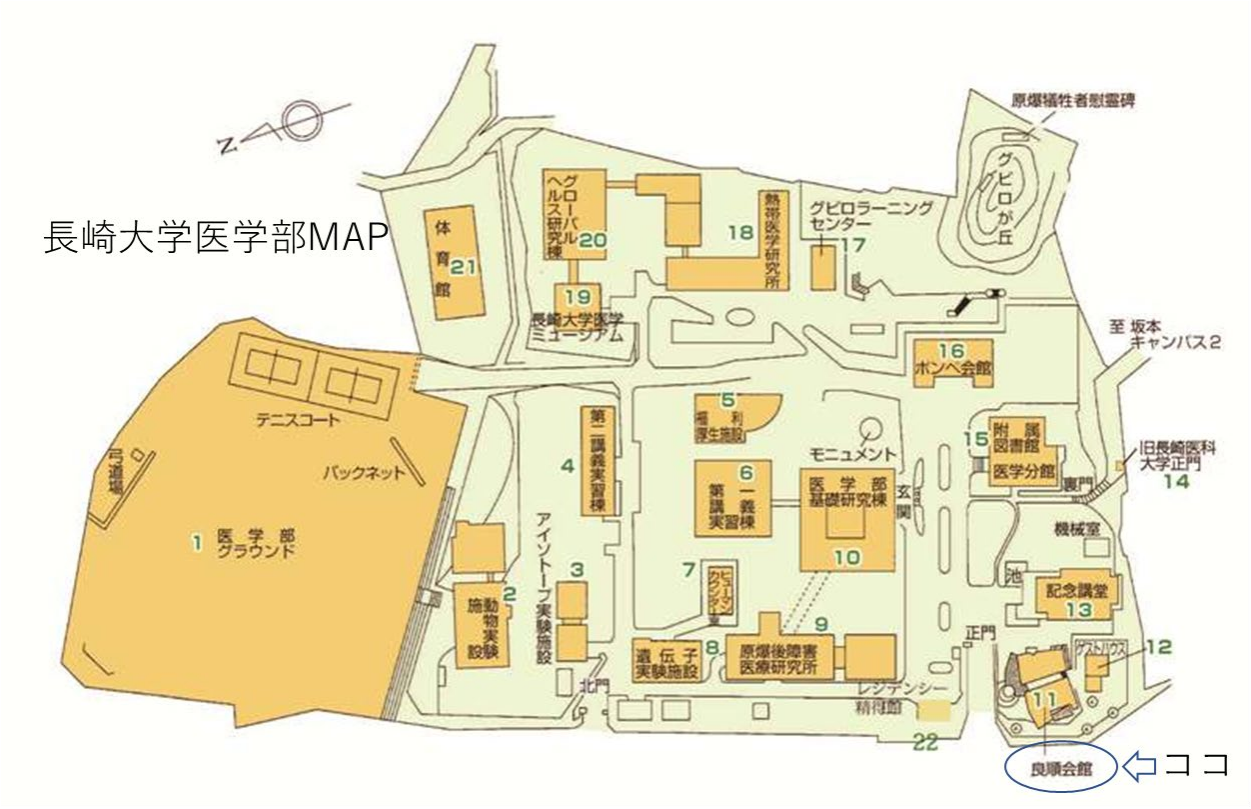

演者の方へ

【発表時間】1題10分（発表7分、質疑3分）時間厳守

【発表 PC】Windows11、PowerPoint2019

＊ 事前に Windows PC で文字ズレ・文字化けの確認をしてください。

＊ データは USB フラッシュメモリ等でご持参の上、開演15分前までに、所定の PC に保存し、動作確認を済ませてください。

【会長挨拶】10:00～10:05　　熊井良彦（長崎大学）

【一般演題】

第Ⅰ群：10:05～10:35　　座長　小路永聡美（長崎大学）

Ⅰ-1　喉頭クリプトコッカス症の１例
諸富　幸（長崎医療センター）

Ⅰ－2　伝染性単核球症と手足口病の混合感染の経過中に陰部ヘルペス、敗血症から DIC に至った１例
宮村美典(佐世保市総合医療センター）

Ⅰ－3　非結核性抗酸菌症による頸部リンパ節炎の１例
神田悠志（諫早総合病院）

第Ⅱ群：10:35～11:05　　座長　髙島寿美恵（長崎大学）

Ⅱ－1　ELPS 後に可能性脊椎炎を合併した下咽頭癌の１例
江副未来（長崎大学）

Ⅱ－2　Fan-shaped flap 法で再建した下口唇扁平上皮癌の１例
二宮直樹（嬉野医療センター）

Ⅱ－3　鼻副鼻腔癌に対する超選択的動注化学療法の治療成績
中尾信裕（長崎原爆病院）

【同門会学術賞受賞論文】11:10～12:10　　司会　吉田晴郎

同門会学術賞①：松本浩平（五島中央病院）
演題名：Questionnaire Survey to Identify the Medical Departments That Patients With Possible Head and Neck Cancer (HNC) Symptoms Tend to Choose（頭頸部癌を示唆する症状を有する患者が選択する診療科を特定するためのアンケート調査）

同門会学術賞②：佐藤智生（長崎大学）
演題名：Proto-oncogene mutations in middle ear cholesteatoma contribute to its pathogenesis（中耳真珠腫の病因におけるがん関連遺伝子の変異の影響）

【長崎県耳鼻咽喉科病診連携研究会総会】12:10～12:40

司会　長崎県耳鼻咽喉科病診連携会長　野田哲哉

・会計報告　　木原千春（長崎大学医局長）

【連絡事項】　　西　秀昭（長崎大学）

・教室活動概要　　熊井良彦（長崎大学）

【閉会】

【一般演題　第Ⅰ群】

Ⅰ―1

喉頭クリプトコッカス症の 1 例

〇諸富　幸、田中藤信、松井彰子、吉田晴郎
国立病院機構　長崎医療センター　耳鼻咽喉科

症例は 74 歳男性で、1 年前より嗄声を自覚し、寛解と増悪を繰り返していた。近医耳鼻科より、精査目的に当科紹介となった。喉頭ファイバーで両側声帯、両側仮声帯、後交連に乳頭腫状の腫瘤性病変を認め、喉頭乳頭腫や喉頭癌を疑い生検を行った。病理結果ではクリプトコッカス症が疑われ、CT で肺結節を認めたため、気管支鏡検査の適応や投薬について当院呼吸器内科へ相談した。気管支鏡検査や髄液検査が施行され、気管や気管支病変、髄膜炎は否定的であり、喉頭クリプトコッカス症の診断となった。フルコナゾール(FLCZ)400mg/日内服を開始したところ、喉頭病変や嗄声は徐々に改善し、治療開始 3 ヶ月で喉頭病変は消失した。投与 4 ヶ月目の CT で肺病変についての効果判定を行い、FLCZ は最低 3-6 ヶ月継続予定である。
クリプトコッカスは環境中に広く生息している酵母様真菌で、C. neoformans の経気道感染による肺病変が代表的であり、喉頭病変の報告は国内外でも少ない。HIV/AIDS や血液悪性腫瘍、ステロイド投与を含む全身性の免疫抑制療法による細胞性免疫不全が発症のリスク因子となるが [1)]、一方で軽度の免疫不全患者や健常者においても発症することがある [2)]。本症例では近医内科より長期間処方されていたステロイド吸入が感染の原因となったと考える。耳鼻咽喉科領域の真菌症ではカンジダ症が多数を占めているが、クリプトコッカス症の可能性も念頭に置き、診療や治療にあたる必要がある。

【参考文献】

1） Yoshimine K, et al: Cryptococcosis in the Vocal Cords, Trachea, and Bronchi. Internal Medicine 2021;60:3033-3008.
2） 松本伸晴、他: 喉頭原発のクリプトコッカス症の 1 例. JOHNS 2020;36:657-659.

Ⅰ―2

伝染性単核球症と手足口病の混合感染の経過中に陰部ヘルペス、敗血症から DIC に至った 1 例

○宮村美典、北岡杏子、澤瀬光佑、安達朝幸、桂　資泰
佐世保市総合医療センター　耳鼻いんこう科

伝染性単核球症の多くは 3～4 週間の経過で自然治癒する予後良好な疾患で，対症療法と安静が治療の中心である[1)]。しかし症状改善に乏しく、経過が長引く場合には細菌感染の合併などを考慮し、診療にあたる必要があると考える。今回、伝染性単核球症と手足口病の混合感染の経過中に陰部ヘルペス、敗血症から DIC に至った一例を経験したので報告する。

症例は 17 歳女性。X-11 日に咽頭痛を主訴に近医耳鼻科を受診し、急性扁桃炎の診断で抗菌薬が処方されたが、改善なかったため、X 日に当科に紹介された。前医の採血では EBV 抗 VCA-IgM は陰性であった。初診時、軟口蓋や舌根には粘膜疹を認め、アデノイドや両側口蓋扁桃は腫大し厚い白苔が付着しており、右顎下部を中心に圧痛を伴う頸部リンパ節腫脹を認めた。所見から伝染性単核球症などのウイルス性急性咽頭炎を疑い、倦怠感が強く経口摂取困難のため入院の方針とした。輸液とステロイドまた、経過が長いため細菌の混合感染の可能性も考えクリンダマイシンを含めた保存的治療を開始したところ、咽頭所見、血液検査ともに改善傾向で経過した。しかし X+4 日、再度 38.9℃の発熱を認め、手足に水疱、外陰部全体に白苔、小嚢胞を認め、疼痛と悪臭を伴っていた。同日夜間から 40℃を超える発熱と嘔気・嘔吐の症状を認め、X+5 日の血液検査では CRP 上昇、著明な肝機能障害を認めた。消化器内科、陰部所見に関して産婦人科、手足の水疱に関して皮膚科にコンサルトを行った。X+6 日には血小板減少、さらなる肝機能の上昇を認め、APTT、FDP、D-ダイマー、プロカルシトニンの上昇も認めた。当院で感染制御チームを担う呼吸器内科にコンサルトしたところ敗血症から DIC、多臓器不全に至った可能性が示唆され、広域抗菌薬としてメロペネムを開始し、サイトカインストームの可能性もありステロイドを再開したところ、X+9 日には解熱し肝機能も改善傾向となった。抗 VCA-IgM 陽性、EBNA 抗体陰性であることからエプスタインバールウイルス初感染である伝染性単核球症を確認したが、さらにコクサッキーウイルス抗体陽性、外陰部の細胞診で単純ヘルペスウイルスが検出された。伝染性単核球症と手足口病の混合感染の経過中に、陰部ヘルペスを発症し、外陰部の上皮障害部位から細菌が侵入することで敗血症、DIC に至ったと考えられた。その後、徐々に臨床症状、血液検査ともに改善し、X+17 日に退院した。

参考文献

1）稲垣太郎、他:当科における伝染性単核球症の臨床的検討. 東京医科大学雑誌　2002;60:249-253.

Ⅰ―3

非結核性抗酸菌症による頸部リンパ節炎の 1 例

〇神田悠志、藤山大祐
JCHO 諫早総合病院　耳鼻咽喉科

頸部リンパ節腫脹で当院紹介となり、精査の結果、非結核性抗酸菌症(nontuberculous mycobacteria,以下 NTM)による頸部リンパ節炎の診断となった症例を経験したため、治療経過も含めて報告する。

症例は 54 歳女性、左頸部リンパ節腫脹を主訴に近医耳鼻科より当科紹介となった。局所所見では左頸部リンパ節腫脹と上咽頭左側に腫瘤性病変を認め、頸部造影 CT では左頸部リンパ節は膿瘍を形成しており、両側のルビエールリンパ節も軽度腫脹を認めていた。診断目的に左頸部リンパ節穿刺を行い、Gaffky2 号の質量分析法で M.avium を検出、上咽頭左側腫瘤からは Gaffky1 号、抗酸菌培養陽性を検出し、NTM による頸部リンパ節炎の確定診断となった。当院呼吸器内科で 4 剤併用の薬物治療が行われた。治療 1 ヶ月後、左頸部リンパ節と右ルビエールリンパ節の膿瘍所見が残存していたため、小切開による可及的な排膿により、リンパ節は著名な縮小を認めた。以後、外来で経過観察しているが縮小を維持している。

頸部リンパ節腫脹には感染性と非感染性があり、鑑別は多種多様であるが、その中でも NTM による感染性リンパ節炎は非常に稀とされている。NTM の主な罹患臓器は肺であり、リンパ節への感染は稀とされているが、本症例では肺病変を認めず、リンパ節に形成された膿瘍からの抗酸菌検査(塗抹、培養)と PCR 検査によって診断を得られた。NTM によるリンパ節炎に対する治療については肺病変とは異なり明確な治療指針は確立されていないが、本症例のように薬剤に対して治療抵抗性がある場合には積極的な外科的治療(切開排膿・摘出)が検討される。

【参考文献】

1） 大島秀介、他:外科的介入を追加することにより良好な結果が得られた非結核性抗酸菌による頸部リンパ節炎の 2 例.口咽科 2021;34:123-129.
2） Ishihama T, et al:A case of cervical lymphadenitis due to a difficult-to-diagnose nontuberculous mycobacterial infection.日口外 2023;69:543-547.

【一般演題　第Ⅱ群】

Ⅱ―1

ELPS 後に化膿性脊椎炎を合併した下咽頭癌例

〇江副未来、前田耕太郎、西　秀昭、熊井良彦
長崎大学　耳鼻咽喉科・頭頸部外科

【はじめに】咽喉頭癌に対する経口的手術は腫瘍制御と機能温存を両立した低侵襲手術として近年普及してきており、頭頸部診療ガイドラインにおいても中下咽頭、喉頭早期癌への治療選択肢の一つとなっている。合併症の頻度も少なく比較的安全な手術とされているが、致死的となり得る合併症もあるため注意が必要である。今回我々は、下咽頭癌に対する初回治療としての内視鏡下咽喉頭手術(Endoscopic Laryngo-Pharyngeal Surgery : ELPS)後に切除部位に隣接した化膿性脊椎炎に至った一例を経験したので報告する。
【症例】74 歳男性でアルツハイマー型認知症の既往があった。下咽頭後壁癌（扁平上皮癌 cTisN0M0）に対して ELPS を施行した。病変はルゴールを散布すると既知の領域を超えて広く不染帯を呈していた。切除の際に想定より拡大した切除が必要であることが判明し、深部は一部固有筋層までの切除を行った。術後、既存の認知症の増悪と術後せん妄の合併により入院継続が困難となり、術後 2 日目に自主退院となった。術後28日目に発熱と頸部痛を主訴に当科を受診した。咽喉頭内視鏡で下咽頭後壁の術創部に白苔の付着を認め、MRI検査にて第3頸椎の化膿性脊椎炎と診断された。整形外科の協力のもと絶飲食管理下に抗生剤による保存的加療が開始した。現在治療開始後4か月で、持続的な改善傾向を認めている。
【考察】
頸椎の化膿性脊椎炎は、病勢が進行して、硬膜外膿瘍に至ることもありその場合、脊髄圧迫による神経症状や呼吸障害など重篤な合併症にも十分注意が必要である。本症例は、切除範囲が予定より大きくなり、筋層まで切除してしまったこと、また認知症が原因で入院観察期間が短期間であったことが化膿性脊椎炎併発の要因と考えた。より低侵襲と通常考えられている ELPS においても、手術適応決定には慎重にあるべきことが示唆された。
【文献】
1) Kishimoto Y, et al: Complications After Endoscopic Laryngopharyngeal Surgery. Laryngoscope, 2018;128:1546-1550.
2) Kishimoto Y, et al: Endoscopic laryngopharyngeal surgery for hypopharyngeal lesions. Oral Oncology 2020;106:104655.

Ⅱ－2

Fan-shaped flap 法で再建した下口唇扁平上皮癌の1例

○二宮　直樹，松本　浩平，吉見　龍二
国立病院機構　嬉野医療センター

【症例】81 才女性【主訴】下口唇右側腫瘤【現病歴】1 年前より下口唇右側腫瘤を認め増大傾向のため、当院歯科口腔外科を紹介受診し、生検の結果扁平上皮癌の診断となり、精査加療目的に当科紹介となった。下口唇右側に 11×14mm の腫瘍があり cT2N0M0 と診断した。皮弁形成の必要性と既往に 2 型糖尿病、高血圧症等があり、高次医療機関での加療を提案したが、当院での手術を強く希望されたため、当科で再建を含めた手術の方針とした。下口唇の右側約 1/2 を切除後、fan shaped-flap 法を用いた局所皮弁で再建した。術後に一部皮弁の壊死を認めたもののその後肉芽造成、上皮化し、現在まで再発なくフォローを継続している。【考察】口唇悪性腫瘍は本邦では頭頸部がんの 0.9～1.5%を占める比較的稀な腫瘍である。治療は手術による切除が主体となっており、口唇の欠損による機能的、整容的な QOL の低下が問題となる。一般的に欠損部が口唇幅 1/3 以上となると何らかの再建が必要となることが多いが、選択される術式は多種多様である。今回選択した Fan-shaped flap 法は頬部の組織を全層で用いる局所皮弁による再建方法である。上口唇皮弁を用いた再建方法と比較すると術後瘢痕等の問題はあるが、口唇幅は狭くなりにくく、二期的手術となる可能性は低い。そのため高齢者の全身的な負担を軽減できる。同再建法は本症例のような高齢で既往の複数ある術後合併症のリスクの高い高齢者には有用と思われる。

参考文献

前田周作、他:口唇悪性腫瘍に対する再建症例の検討. 頭頸部癌　2015; 41: 386-391.

Ⅱ－3

鼻副鼻腔癌に対する超選択的動注化学療法の治療成績

○中尾信裕、吉田　翔、隈上秀高
日本赤十字社　長崎原爆病院

【はじめに】局所進行の上顎洞癌に対する超選択的動注化学療法(IA-CRT;intraartery chemotherapy and radiotherapy)は手術治療と同等の生存率が報告[1)]されており、局所進行の上顎洞癌に対して有効な治療法とされている。当科で経験した鼻副鼻腔癌に対するIA-CRT 14例の治療成績や有害事象を報告する。

【対象】2014 年～2024 年の間に上顎洞癌に対して IA-CRT を施行した患者 14 例。年齢は 45 歳から 79 歳で平均年齢は 61.9 歳、男性 13 名・女性 1 名であった。癌の進行度は局所が T4a 8例、T3 5 例、T2 1 例でありほとんどが局所進行していた。原発部位は 13 例が上顎洞であったが、1 例のみ鼻腔(篩骨洞由来)であった。リンパ節転移は 6 例において見られた。組織型はほとんど扁平上皮癌であったが、1 例が上顎洞腺癌で、1例が鼻腔基底細胞癌であった。尚、上顎洞腺癌の 1 例のみ初診時から骨転移を認めた。

【治療内容】放射線照射の線量は放射線科の判断で決定し、線量は60～70Gyであった。CDDP投与量は 1 回あたり 100mg/㎡を基本として腎機能や患者の体調などを考慮して適宜減量を行なった。IA-CRT は 3～4 回程度実施した。

【治療成績】初診時から遠隔転移を認めた上顎洞腺癌例は局所の制御は良好であったが、遠隔転移の制御が困難であり治療後半年後に癌死した。また、1 例のみ局所に上皮内癌の再発を認めたが切除したことにより現在 CR で経過している。その他の 12 例に関しては CR で経過している。有害事象に関しては骨髄抑制は 1 例も認めなかった。腎障害は治療中一過性にステージ 1 程度の急性腎不全[2)]を認めることはあったものの輸液負荷を行い、永続的な腎障害は認めなかった。その他の有害事象としては動注の際の疼痛、上顎骨壊死、上顎部の痺れなどを認めたのみで、重篤な合併症は認めなかった。

【結語】局所進行した多くの鼻副鼻腔癌に対して IA-CRT は十分に効果が期待でき、比較的安全に行える治療と考えられる。

1) Homma A, et al:Dose-Finding and efficacy confirmation trial of the superselective intra-arterial infusion of Cisplatin and Concomitant radiation therapy for localy advanced maxillary sinus cancer.intrernational jounal of radiation 2024; 5: 1271-1281.
2) 日本腎臓学会：がん薬物療法時の腎障害診療ガイドライン 2022

【同門会学術賞①】

〇松本浩平（五島中央病院）

Questionnaire Survey to Identify the Medical Departments That Patients With Possible Head and Neck Cancer (HNC) Symptoms Tend to Choose.

（頭頸部癌を示唆する症状を有する患者が選択する診療科を特定するためのアンケート調査）

Cureus. Published 03/07/2024. DOI: 10.7759/cureus.55715

頭頸部がんの治療では治療の開始が遅れると生命予後が悪化するため、治療の早期開始が重要である。しかし、臨床現場では治療の遅れが散見される。その理由の 1 つに頭頸部癌患者が耳鼻咽喉科を受診しないことが挙げられる。これは、耳鼻咽喉科医以外は頭頸部癌に関する専門知識が不足しており、診断に時間を要することが原因である。したがって、頭頸部癌を示唆する症状を有する患者を耳鼻咽喉科医に誘導することが重要と考えた。我々は、頭頸部癌を示唆する症状に対してどの診療科が選択されるかを特定するために、140 名の参加者にアンケート調査を実施した。いずれの頭頸部癌を示唆する症状においても、耳鼻咽喉科を受診すると回答した回答者は 60% 未満だった。特に、頸部腫瘤に対して耳鼻咽喉科を受診すると答えた回答者の割合は著しく低く、その多くが内科を選択する結果だった。この結果から頭頸部癌を示唆する症状は一般の人々にあまり認知されていないと考える。特に頸部腫瘤と頭頸部癌の関係について理解されていないことが、治療を迅速に開始する上での課題と考える。

In the treatment of head and neck cancer (HNC), any delay in omit initiation worsens the overall prognosis. Thus, the early start of HNC treatment is crucial. Unfortunately, treatment delays persist in clinical practice. There are several possible reasons for this. One reason is that patients with HNC do not visit an ear, nose, and throat (ENT) doctor. This is because non-ENT doctors (e.g., general practitioners {GPs}) lack expertise in HNC and therefore may unrecognize it. Therefore, guiding patients with suspected HNC symptoms to an otorhinolaryngologist, an HNC specialist, is necessary. To determine the departments that patients with potential HNC symptoms tend to select, we administered a questionnaire survey to 140 participants. Fewer than 60% of respondents indicated they would consult an otorhinolaryngologist even when recognizing symptoms suggestive of HNC. Notably, a significantly low percentage of respondents mentioned they would consult an otorhinolaryngologist for neck masses. Public awareness of HNC symptoms, especially the association between a neck mass and HNC, is limited. The lack of understanding by the general public regarding the relationship between neck masses and HNC is a challenge to prompt initiation of treatment.

【同門会学術賞②】

〇佐藤智生（長崎大学）

Proto-oncogene mutations in middle ear cholesteatoma contribute to its pathogenesis（中耳真珠腫の病因におけるがん関連遺伝子の変異の影響）

BMC Med Genomics 16, 288 (2023)

背景：慢性炎症は中耳真珠腫の骨破壊を引き起こすが、その骨破壊を示す腫瘍性の特徴の原因は依然として不明である。本研究では、中耳真珠腫の腫瘍性の特徴ががん原遺伝子のバリアントに基づいている可能性を示す。
方法：中耳真珠腫および同一患者の血液サンプルから DNA を抽出し、高深度エクソームシーケンシングを用いて 5 人の患者の体細胞バリアントを検出した。検出された体細胞バリアントを含む遺伝子をさらに 17 組の中耳真珠腫および血液サンプルペアで解析した。血液には見られず、中耳真珠腫にのみ見られるバリアントは病原性変異候補とした。中耳真珠腫にがん原遺伝子（NOTCH1 および MYC）のバリアントがあることと、臨床的骨破壊の有無との相関を解析した。
結果：MYC 変異と NOTCH1 変異は、それぞれ 22 サンプル中 2 件および 5 件で検出されました。NOTCH1 変異のうち 2 つは 1 塩基置換で特定の機能ドメインに位置し、1 つはナンセンス変異、もう 1 つはスプライスドナー部位の変異だった。弛緩部型真珠腫（n = 14）におけるこれら 2 つの遺伝子の変異は、骨破壊と有意に関連していた（p = 0.0148）が、肉芽組織形成とは関連が見られなかった（p = 0.399）。
結論：本研究は、中耳真珠腫の腫瘍性特徴（骨破壊）とがん原遺伝子との関係の可能性を示した。
Background: Chronic inflammation causes bone destruction in middle ear cholesteatomas (MECs). However, the causes of their neoplastic features remain unknown. The present study demonstrated for the first time that neoplastic features of MEC are based on proto-oncogene mutations. Results: DNA was extracted from MEC and blood samples of five patients to detect somatic mutations using depth-depth exome sequencing. Exons with somatic variants were analyzed using an additional 17 MEC/blood test pairs. Variants detected in MECs but not in blood were considered pathogenic variant candidates. We analyzed the correlation between proto-oncogene (NOTCH1 and MYC) variants and the presence of bone destruction and granulation tissue formation. MYC and NOTCH1 variants were detected in two and five of the 22 samples, respectively. Two of the NOTCH1 variants were located in its specific functional domain, one was truncating and the other was a splice donor site variant. Mutations of the two genes in attic cholesteatomas (n = 14) were significantly related with bone destruction (p = 0.0148) but not with granulation tissue formation (p = 0.399). Conclusions: This is the first study to demonstrate a relationship between neoplastic features of MEC and proto-oncogene mutations.